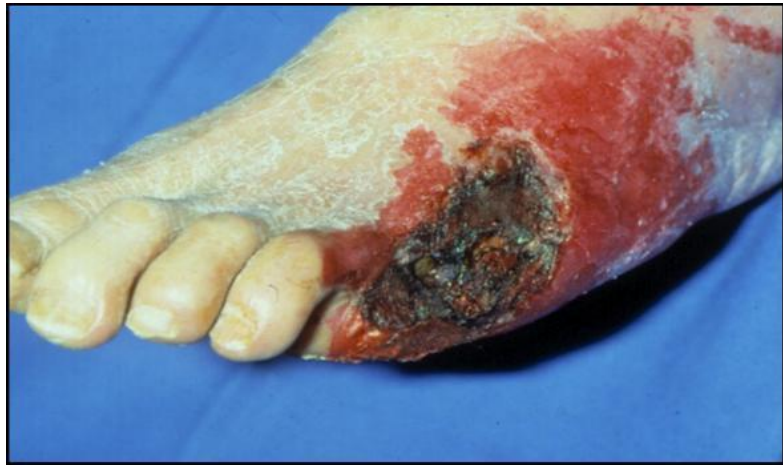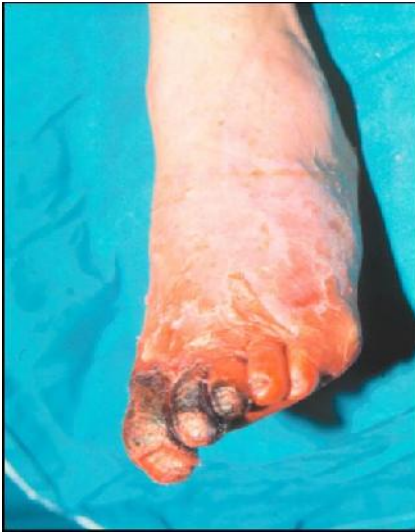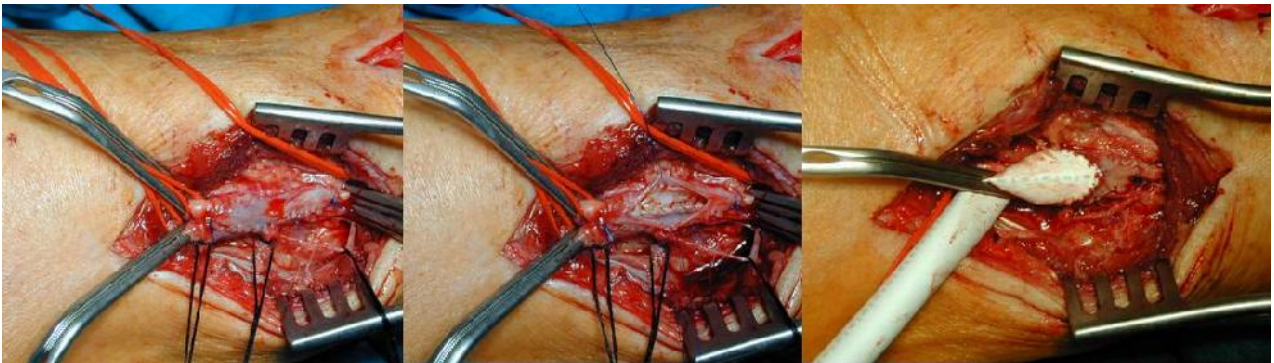
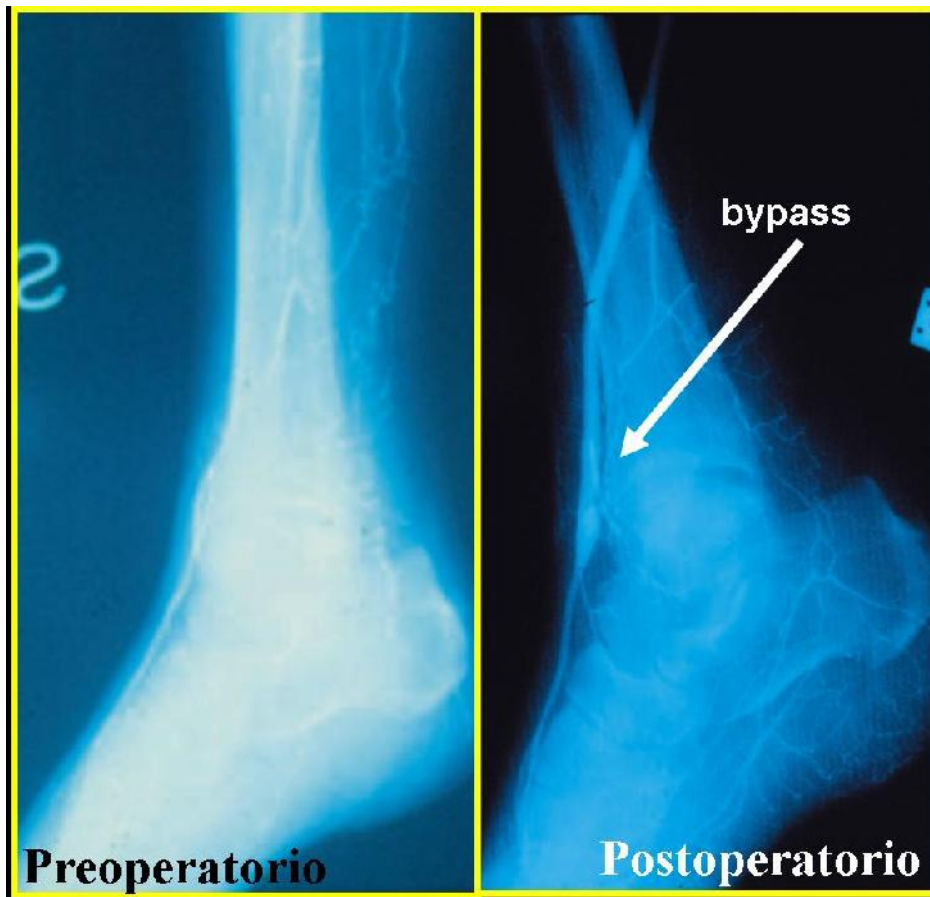


..... Continua



L'intervento chirurgico di rivascularizzazione distale trova indicazione nell'ischemia critica degli arti inferiori **una volta fallito ogni altro tentativo di terapia medica conservativa** al fine di evitare la progressione della gangrena e la perdita dell'arto. Vengono confezionati by-pass distali (su arterie vicine al piede) con varie metodiche. Nel caso sotto riportato anastomosi distale con patch d'allargamento in vena grande safena.





By-pass femoro-pedideo in protesi di P.T.F.E.. Dopo la rivascolarizzazione si nota un notevole aumento della perfusione arteriosa del piede.